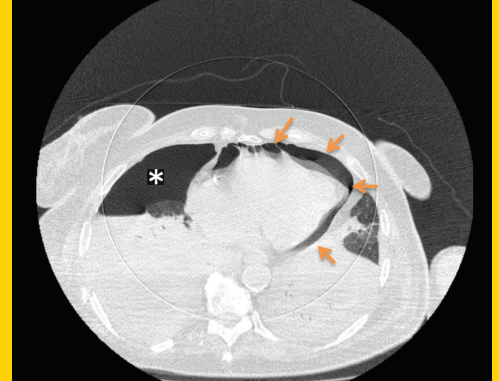
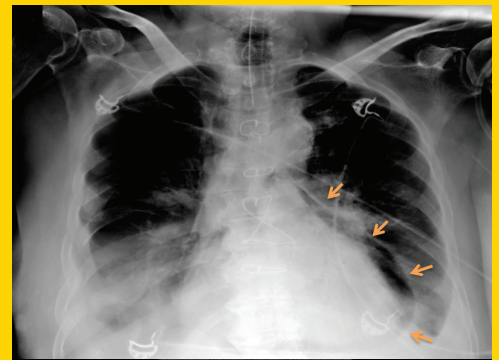


TÜRK KARDİYOLOJİ DERNEĞİ ARŞİVİ



ARCHIVES
OF THE
TURKISH
SOCIETY OF
CARDIOLOGY



Spontaneous pneumopericardium and pneumothorax. A. Güner et al.

Cilt/Volume 47, Sayı/Number 1

**TÜRK
KARDİYOLOJİ
DERNEĞİ**

TURKISH
SOCIETY OF
CARDIOLOGY

Cardioneuroablation

Kardiyonöroablasyon

R. Sutton et al.

Radial angiography and oral anticoagulant treatment

Radyal anjiyografi ve oral antikoagülan tedavi

T. Kemaloğlu Öz et al.

Outcomes of survivors of STEMI complicated by out-of-hospital cardiac arrest

Hastane dışı kardiyak arrest ile komplike olmuş sağ kalan STYME'li hastalarının sonuçları

Y. Velibey et al.

Left ventricular mass index and coronary collateralization

Sol ventrikül kitle indeksi ve koroner kollateralizasyon

M. S. Çetin et al.

Makrofaj migrasyon inhibitör faktör geni ve koroner arter hastalığı

Macrophage migration inhibitory factor gene and coronary artery disease

N. Çoban ve ark.

Acute coronary syndrome in elderly patients

Yaşlı hastalarda akut koroner sendrom

S. Yılmaz et al.

Mitral stenosis and the ascending aorta

Mitral darlığı ve çıkan aort

L. Pourafkari et al.

Monitoring with cardiac implantable electronic device to follow up sacubitril/valsartan treatment

Sacubitril/valsartan tedavisinin kardiyak takılabilir elektronik cihaz aracılığı ile takibi

U. Ö. Türk et al.

A rare complication of percutaneous closure of coronary artery fistula

Koroner arter fistülünün perkütan kapanmasının nadir komplikasyonu

M. Şahin et al.

Heart failure due to aorto-right atrial fistula and successful treatment with percutaneous closure

Aorto-sağ atriyum fistülü nedenli kalp yetersizliği ve perkütan kapatma ile başarılı tedavisi

A. Mammadli et al.

Thrombosis with mechanical heart valve during pregnancy

Mekanik kalp kapaklı gebelerde tromboz

A. Güner et al.

What role might cardioneuroablation strategy have in syncope guidelines?

Senkop kılavuzunda kardiyonöroablasyon stratejisinin yeri ne olabilirdi?

T. Aksu et al.

Winking object inside heart

Kalp içerisinde göz kırpan cisim

U. Canpolat et al.

Spontaneous pneumopericardium and pneumothorax

Spontan pnömoperikardiyum ve pnömotoraks

A. Güner et al.

Unicuspid aortic valve in an adult patient

Yetişkin hastada uniküspit aortik kapak

T. Çınar et al.

A case of severely calcified neoatherosclerosis-embedded stent

Ciddi derecede yeni oluşmuş kalsifiye ateroskleroza gömülmüş stent

Y. Oba et al.

