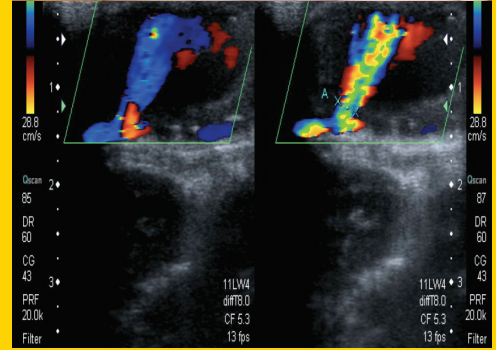
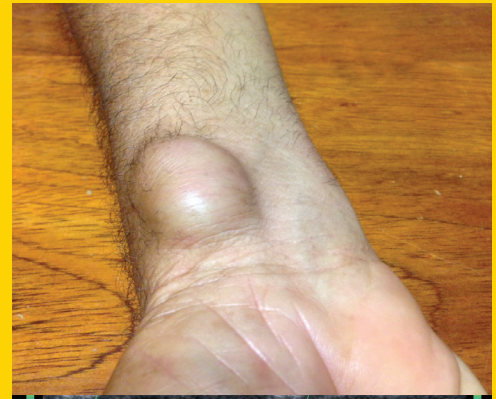

# TÜRK KARDİYOLOJİ DERNEĞİ ARŞİVİ



ARCHIVES  
OF THE  
TURKISH  
SOCIETY OF  
CARDIOLOGY



Iatrogenic radial artery pseudoaneurysm after cardiac catheterization.  
L. A. S. Musa et al.

Cilt/Volume 46, Sayı/Number 8

**TÜRK  
KARDİYOLOJİ  
DERNEĞİ**

TURKISH  
SOCIETY OF  
CARDIOLOGY

What is the association between obesity and diastolic dysfunction

Obezite ve diyastolik disfonksiyon arasındaki ilişki neye bağlı

S. Altay

Predictive power of different obesity measures for the presence of diastolic dysfunction

Farklı obezite ölçümlerinin diyastolik fonksiyon bozukluğunun varlığını öngörme gücü

Y. T. Yaylalı et al.

New-generation stents for diffuse coronary artery disease

Yaygın koroner arter hastalığı için yeni nesil stentler

A. Çoner et al.

Pulmoner hipertansiyon etiolojisinin araştırılması

Rhythm disturbances during cardiac catheterization

R. Hacıyev ve ark.

Rhythm disturbances during cardiac catheterization

Kardiyak kateterizasyon sırasında ritim bozuklukları

T. Kasar et al.

Gender gap in secondary prevention of coronary artery disease in Turkey

Türkiye'de koroner arter hastalığından ikincil korunmada cinsiyet etkisi

D. Koçyiğit et al.

Caregiver burden and psychosocial adjustment

Bakım verenlerin yükü ve psikososyal uyum

F. Dirikkan et al.

Acute anterior myocardial infarction in the 36th week of pregnancy

Otuz altı haftalık gebede akut ön duvar miyokart enfarktüsü

M. Akçay et al.

Unilateral leg edema

Tek taraflı bacak ödemi

F. O. Mutluer et al.

Radial arter içinde kıvrılmış kateterin çıkarılması

Removal of a catheter kinked in the radial artery

Y. Balaban et al.

Revascularization of superficial femoral artery due to chronic total occlusion

Yüzeysel femoral arter tam tıkanıklığının revaskülarizasyonu

Ö. Candan et al.

Flecainide effectiveness in Andersen-Tawil syndrome

Andersen-Tawil sendromunda flekainid etkinliği

Y. Ergül et al.

Vaccination of adults with heart failure and chronic heart conditions

Kalp yetersizliği ve kronik kalp hastalıklarında erişkin aşılama

A. Çelik et al.

Iatrogenic radial artery pseudoaneurysm after cardiac catheterization

Kardiyak kateterizasyon sonrası iatrojenik radyal arter psödoanevrizması

L. A. S. Musa et al.

Endovascular coil treatment of a right coronary artery aneurysm related to atherosclerosis

Ateroskleroza bağlı sağ koroner arter anevrizmasının endovasküler koil ile tedavisi

A. R. Akyüz et al.

Simultaneous use of two microcatheters for antegrade coil embolization

Antegrad koil embolizasyonu için iki mikrokateterin eşzamanlı kullanılması

A. Avcı et al.

Disproportionate right heart enlargement in a patient with small atrial septal defect

Küçük atriyal septal defekti olan bir hastada orantısız sağ kalp genişlemesi

K. Çağlı et al.

