

Avrupa Kardiyoloji Derneği akut ST yükselmeli miyokart enfarktüsü kılavuzu neler getirdi?
What is new in European Society of Cardiology ST elevation myocardial infarction guideline?
A. Yıldırım

Serum gamma-glutamyltransferase and the burden of atherosclerosis in patients with ACS
AKS'li hastalarda serum gama-glutamyltransferaz düzeyi ve aterosklerozun yaygınlığı
M. Duran et al.

Serum gamma-glutamyltransferase activity and ACS
Serum gama-glutamyltransferaz aktivitesi ve AKS
H. Bozbaş

Assessment of the N/L ratio in young patients with ACS
AKS'li genç hastalarda N/L oranının değerlendirilmesi
S. Öztürk et al.

The serum pentraxin-3 and cardiac syndrome X
Kardiyak sendrom X ve serum pentraksin-3
E. Büyükkaya et al.

Increased serum pentraxin-3 levels
Artmış serum pentraxin-3 seviyeleri
E. Varol

Atriyum fibrilasyonu tedavisinde kriyobalon tekniği ile pulmoner ven izolasyonu
Pulmonary vein isolation with the cryoballoon technique in atrial fibrillation treatment
A. Oto ve ark.

Duktus arteriyozus açıklığının perkütan yolla kapatılması
Percutaneous closure of patent ductus arteriosus
Y. Kaya ve ark.

Patients ≥ 80 versus < 80 years of age after successful primary angioplasty for STEMI
Seksen yaş altı ve üstü hastalarda STYME için başarılı birincil anjiyoplasti
V. Oduncu et al.

Primary percutaneous coronary intervention in octogenarians
Seksenli yaşlarda primer perkütan koroner girişim
E. Ökmen

Management of an iatrogenic radial artery perforation
iyatrojenik radyal arter perforasyonu tedavisi
A. Buturak et al.

EKG'de anteroseptal ME'yi düşündüren tek başına sağ ventrikül ME
Isolated right ventricular MI misdiagnosed as anteroseptal MI on ECG
Ç. Özmen ve ark.

Kronik tromboembolik pulmoner hipertansiyon ve pulmoner tromboendarrektomi
Pulmonary thromboendarrectomy and thromboembolic pulmonary hypertension
R. Olgüntürk ve ark.

Left coronary artery-to-right ventricle fistula and agenesis of the right coronary artery
Sağ koroner arter agenezisinin eşlik ettiği sağ ventriküle fistül yapmış sol koroner arter
B. Genç et al.

Successful recanalization of a left common iliac artery chronic total occlusion
Sol ana iliyağ arter tıkanıklığının perkütan yolla rekanalize edilmesi
M. Çilingiroğlu et al.

Clavis panax kullanan bir hastada gelişen akut yaygın pulmoner emboli
Acute massive pulmonary embolism in a patient using clavis panax
İ. Ö. Yüksel ve ark.

Hasta protez uyumsuzluğuna güncel yaklaşım
Current approach for the prosthesis patient mismatch
A. B. Yeşilay ve ark.

Calcified left ventricular aneurysm
Kalsifiye sol ventrikül anevrizması
Z. Küçükduymaz et al.

Interrupted aortic arch, left atrial myxoma and calcific aortic stenosis
Kesintili aort arkusu, sol atriyumda miksom ve kalsifik aort darlığı
M. A. Elbey et al.

Intercoronary communication between the right and Cx coronary artery with bidirectional flow
Sağ ve sirkumfleks arterler arasında çift yönlü akım gösteren interkoroner bağlantı
M. Gençtaşlan et al.

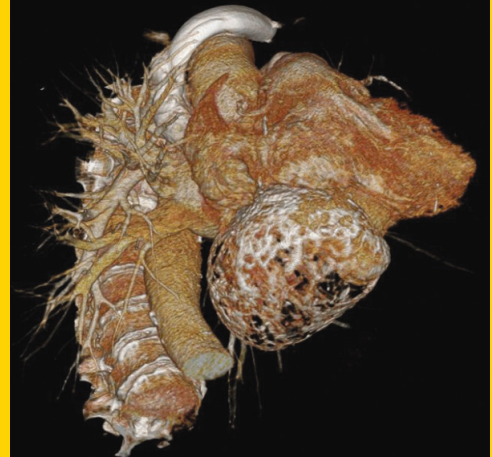
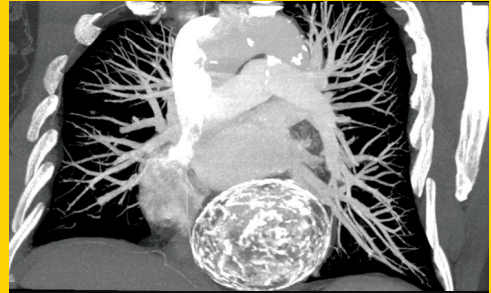
Circumflex artery originating from right pulmonary artery leading to myocardial ischemia
Miyokart iskemisine yol açan sağ pulmoner arter orijinli sirkumfleks arter
C. Sarı et al.

Dev sağ atriyum
A giant right atrium
D. İ. Kılıç ve ark.

<http://www.tkd.org.tr>

TÜRK KARDİYOLOJİ DERNEĞİ ARŞİVİ

ARCHIVES
OF THE
TURKISH
SOCIETY OF
CARDIOLOGY



Calcified left ventricular aneurysm. Z. Küçükduymaz et al.

Cilt/Volume 41, Sayı/Number 4



**TÜRK
KARDİYOLOJİ
DERNEĞİ**
TURKISH
SOCIETY OF
CARDIOLOGY