

Nötrofil/lenfosit oranının koroner ektazisi varlığı ve yaygınlığı ile ilişkisi
Relation of neutrophil/lymphocyte ratio with the presence and severity of coronary artery ectasia

S. S. Ayhan ve ark.

Enflamasyon ve koroner arter hastalığı
Inflammation and coronary artery disease

M. G. Kaya

Correlation among the heart rate variability indices in healthy children and those with atrial septal defect

Sağlıklı ve atriyal septal defektli çocuklarda kalp hızı değişkenliği indeksleri arasındaki korelasyon

B. Koca et al.

Elevated red blood cell distribution width in healthy smokers

Sigara içen sağlıklı bireylerde artmış kırmızı kan hücre dağılım aralığı

E. Kurtoğlu et al.

Clinical and morphological evaluation of coronary bifurcation lesions

Koroner bifurkasyon lezyonlarının klinik ve morfolojik değerlendirilmesi

M. Kurt et al.

Takotsubo kardiyomiyopatisi hakkında klinik deneyimimiz

Our clinical experience of Takotsubo cardiomyopathy

Z. Küçükdemir ve ark.

Bitkisel kökenli alternatif tedaviler ve tamamlayıcı besin ürünlerinin kullanımı

Alternative herbal medicine and nutritional complementary product intake

E. G. İpek ve ark.

Ortner sendromu

Ortner's syndrome

F. Özyurtlu ve ark.

Pulmoner tromboemboli tedavisi ve heparin kullanımı

Treatment of pulmonary embolism and use of heparin

F. Beşli ve ark.

AV complete block occurring 12 years after successful ablation of slow-slow AVNRT

Başarılı yavaş-yavaş AVNRT ablasyonundan 12 yıl sonra AV tam blok gelişen olgu

E. Gölcük et al.

Traumatic radial arteriovenous fistula

Travmatik radyal arteriovenöz fistül

K. Keskin et al.

Polymorphic ventricular tachycardia due to licorice root tea

Meyan kökü çayına bağlı olarak gelişen polimorf ventrikül taşikardisi

S. Öztürk et al.

A giant caseous calcification of the mitral annulus

Mitral halkasındaki büyük bir kazeöz kalsifikasyon

S. H. Akpınar et al.

Doppler ultrasonography in lower extremity peripheral arterial disease

Alt ekstremite periferik arter hastalığında Doppler ultrasonografi

S. Verim et al.

Türk Kardiyoloji Derneği Arşivi: Atıf analizi

Archives of the Turkish Society of Cardiology: citation analysis

O. Önalın

Parachute mitral and tricuspid valves together with ventricular septal defect

Ventriküler septal defekt ile birlikte olan paraşüt mitral ve triküspit kapaklar

A. Kurtul et al.

Naxos disease

Naxos hastalığı

H. Kaya et al.

A rare case of thrombus

Ender bir tromboz olgusu

M. A. Akil et al.

A rare unclassified cardiomyopathy

Sınıflandırılmamış nadir kardiyomiyopati

G. Açar et al.

Subacute left ventricular free wall rupture

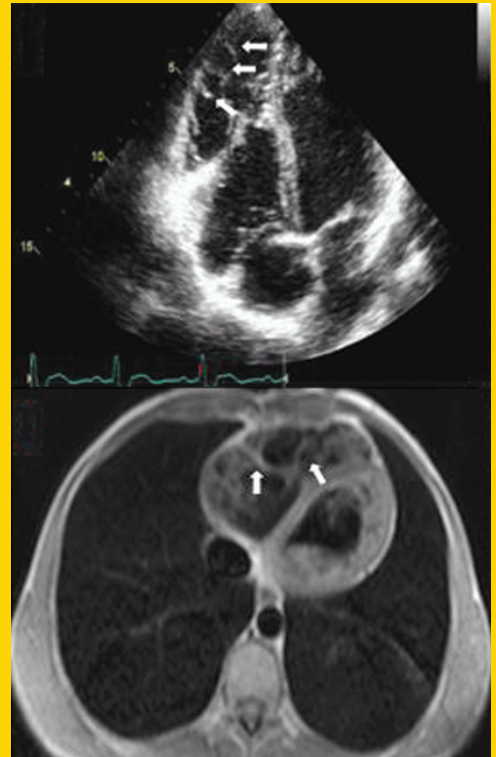
Subakut sol ventrikül serbest duvar rüptürü

M. A. Ohlow et al.

Nisan / April 2013

TÜRK KARDİYOLOJİ DERNEĞİ ARŞİVİ

ARCHIVES
OF THE
TURKISH
SOCIETY OF
CARDIOLOGY



A rare unclassified cardiomyopathy. G. Açar et al.

Cilt/Volume 41, Sayı/Number 3



**TÜRK
KARDİYOLOJİ
DERNEĞİ**

TURKISH
SOCIETY OF
CARDIOLOGY

<http://www.tkd.org.tr>